

KAZUISTIKY

MUDr. Jana Vydláková



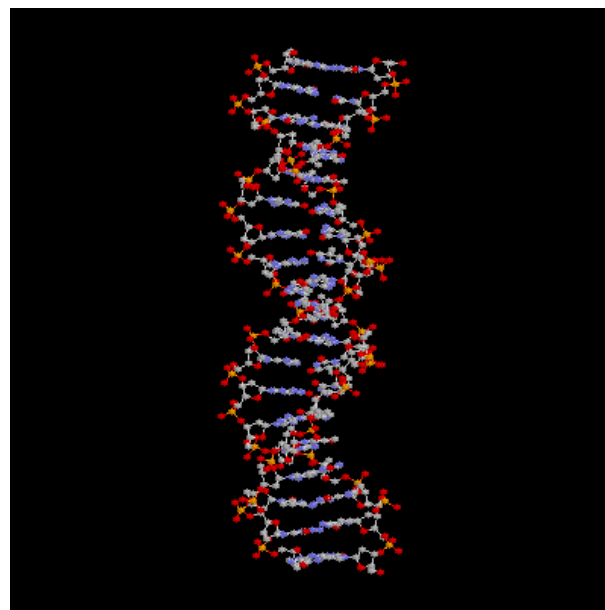
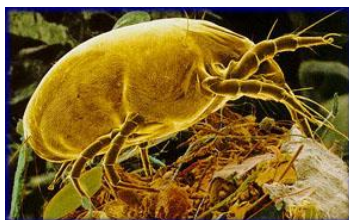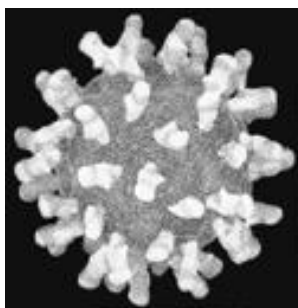
člen skupiny
FutureLife

Autoimunitní onemocnění a gravidita

- zásadní role imunitního systému
- cíl: donošení zdravého plodu
- ↓ poměru Th1:Th2 - udržení těhotenství
- vliv na AI onemocnění
- Th1 choroby- možné zlepšení příznaků během těhotenství, ale... možný relaps po porodu
- X Th2 dominantní choroby- hrozí zhoršení

Na čem záleží tvorba Th1 nebo Th2 cytokinů v tkáni?

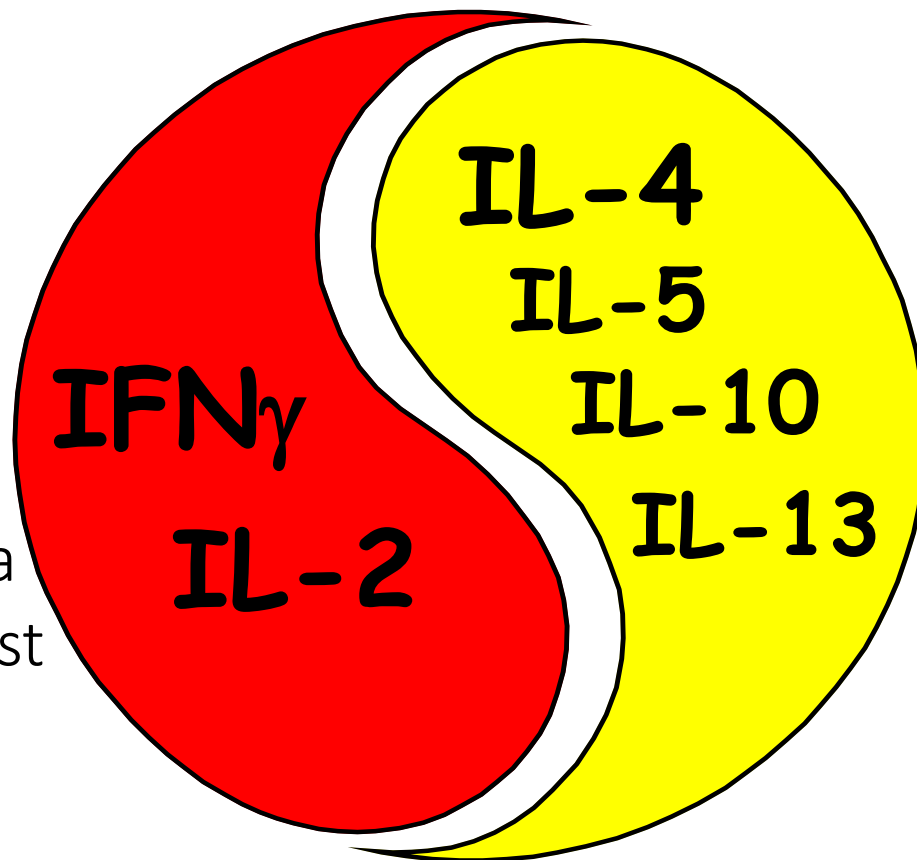
- lokálně produkované cytokiny – IL12 (Th1) x IL10, IL4 (Th2)
- dendritické buňky (DC1, DC2)- DC1...Th1 x DC2...Th2 odp.
- charakter a množství antigenu
- genetická predispozice – genové polymorfizmy
- nastavení imunitního systému v časném postnatálním období



Fyziologická gravidita je Th2 dominantní děj....

Th1

protektivní imunita
pozdní přecitlivělost
Revmatoidní
artritida
RS, Psoriasis



Th2

humorální odpověď
obrana proti parazitům
alergické reakce
Astma bronchiale
Atop. ekzém
SLE
Pemphigus

SLE

- reprodukční obtíže
- riziková gravidita
- komplikace kloubní, kožní, lupusová nefritida, cytopenie, antifosfolipidové protilátky
- zvýšené riziko preeklapsie, arter. hypertenze, abortu, předčasného porodu, nízké porodní hmotnosti, IUGR
- Anti Ro/SS-A, anti La/SS-B-vrozený AV blok

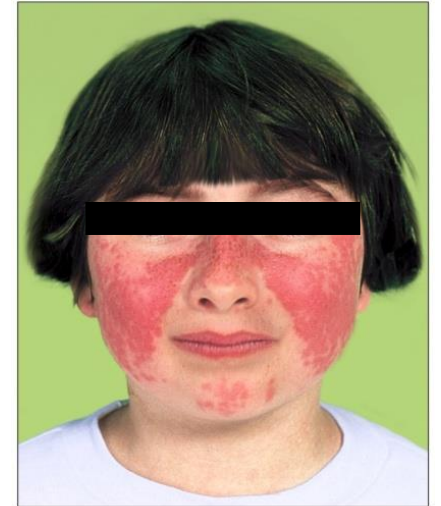

Figure 33-3 Case Studies in Immunology, 4/e (© Garland Science 2004)

SLE terapie

- prednizolon + nefluorované glukokortikoidy
- nízká dávka aspirinu
- Azathioprin, cyclosporin A (studie 0)
- vhodnější však hydroxychlorochin (bezpečnější)
- KI mykofenolát ~~nofetil~~, MTX

SLE kazuistika č. 1

- žena 1983, SLE od 17 let s mnoha rizikovými faktory
- Pozitivita anti ds DNA, ANA homogenní, RF, anti CCP, anti nukleosomy, ENA panel, trombofilní mutace MTHFR heterozygot, nefritida, kožní ulcerace, motýlový exantém intermitentně
- FA: Prednison 20mg-30mg/d, Metoject 15mg/týden
- St. P. těžké lupusové nefritidě 2014, poté 5 dávek Benlysta, efekt 0
- 2015 Mabtera (rituximab), sekundární B buněčný imunodeficit

CD3 81.5 % (63.0... 85.0)

CD19 0.0 % (7.0... 23.0) VL

CD4 26.1 % (31.0... 57.0) L

CD8 50.1 % (19.0... 48.0) H

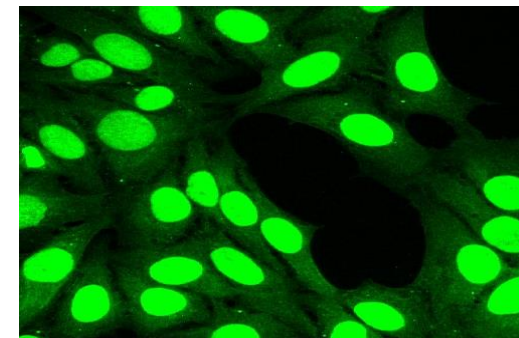
CD16 + 56 17.3 % (5.0... 26.0)

- ➔ herpes genitalis recidivující, respirační infekty, sinusitidy
- ➔ SCIG s.c. 10ml (1,6g)/2T domácí terapie + acyklovir 800mg/d
- ➔ významné zlepšení, snížení frekvence infekcí

SLE kazuistika

- Po zlepšení stavu – zájem o graviditu !!!
- Lab: ANA IF ++++ homogenní
- ENA-SS-A-Ro60 pozitivní, ENA-SS-A-Ro52 pozitivní
- ENA-SS-B pozitivní, ENA-Sm neg, ENA-U1RNP neg , ENA- Scl-70 neg
- a-dsDNA IF +++++, RF 54 kIU/l (0-30), a-histony + pozitivní
- a-nukleosomy 57.7 kRU/l (≤19.9)
- ANCA IF neg, a-MPO ELISA 0.89 kU/l (≤4.99), a-PR3 ELISA 1.35 kU/l (≤4.99), a-centromera neg, anti-Jo neg
- CIK 0.4 IP, CIK vazbou C1q < 1.2 mg/l (≤4.4)
- CRP 6.1mg/l, C3,C4 N, TSH 1.43mIU/l

- a-kardiolip.sc,a-b-2GPI IgM , a-b-2GPI IgG , a-PS IgM , a-PS IgG , anti PI IgM , anti PI IgG...neg
- a-PCNA neg
- Leuko 7,8. 10⁹/l, neutro 6,8.10⁹/l, lymfo 0,6.10⁹/l(L), ery 4.94.10¹²/l, Hb 129, trombo 125, zákl. biochemie v normě
- Leiden neg, FII neg, MTHFR heterozygot



SLE kazuistika

- úprava medikace neslučitelné s graviditou:
- ↓ dávky Prednisonu až na 10mg/d srpen 2016
- postupné vysazení MTX listopad 2016 – wash out perioda do 1/2017
- s.c. imunoglobuliny 1,6g/týden dále 1x týdně
- Plaquenil tbl 2x1, Herpesin tbl 400mg 1x1, Anopyrin tbl 100mg/d, Vigantol

Očekávané reprodukční obtíže při základní diagnose....

Sterilita, infertilita?????

- 3/2017 pacientka otěhotněla!!
- klinické obtíže, exacerbace během gravidity prakticky 0 (Th2....)

SLE kazuistika

- V 39.tt porodila zdravého chlapce, 2995g, 49cm, bez AV bloku



SLE kazuistika č. 2

Žena 1981

Léčena v IVF centru – manžel DM I.typu, astenozoostemie

NO: poslána hematologem pro leukopenii, neutropenii, sternální punkce s normálním nálezem, fototoxický exantém??

primární sterilita, st. p. 3x KET bez gravidity

RA: 0

GA: menarché 13 let, nepravidelný MC, dg. PCO 2014, 2008 konizace čípku

OA: vysoká nemocnost v dětství, 2017 AIT na substituci, panická porucha

FA: Euthyrox 50ug 1-0-0, Citalec 20mg 1-0-0, Utrogestan 0-0-2 10 d/M

Nekuřák

Obj: normální interní nález

Vyšetřena revmatologem → dg. susp. SLE s rysy UCTD

→ bez nutnosti terapie, bez nutnosti zákazu dalšího IVF

SLE kazuistika č. 2

- poprvé do naší ambulance – již po 6x nezdařeném KET!!!!
- klinické obtíže SLE typu prakticky neprokázány, ale ...

významný AI laboratorní syndrom!

 první kazuistiky

SLE kazuistika č. 2

- C3 1.57 g/l; C4 0.24 g/l
- leuko $2.1 \times 10^9/l$; neutro $0.690 \times 10^9/l$; lymfo $1.190 \times 10^9/l$; mono $0.200 \times 10^9/l$; eosino $0.000 \times 10^9/l$; baso $0.010 \times 10^9/l$; ery $4.44 \times 10^{12}/l$; Hb 139 g/l, MCV 88.7 fl; MCH 31.3 pg; MCHC 353 g/l; trombo $183 \times 10^9/l$;
- fibrinogen 3.6 g/l; DDi 0.85 mg/l FEU
- CIK 0.2 IP; CIK C1q 27.1 mg/l; **ANA IF +++ pozitivní, zrnitá ; ENA-SS-A-Ro52 silně pozitivní ; ENA-SS-A-Ro60 silně pozitivní ; ENA-SS-B hraniční ;** ENA-Sm negativní ; ENA-U1RNP negativní ; ENA-Scl-70 negativní ; anti Jo negativní ; anti dsDNA IF negativní
- Centromera negativní ; **Histony slabě pozitivní ;** PCNA negativní, **anti nukleosomy 44 KRU/l(0-19.9)**
- Endokrinologie TSH 1.43 mIU/l
- **ACLA, APLA negativní!!!!**
- AMH 2,8, ASA negativní, anti ZP negativní, anti ovaria negativní

SLE kazuistika č. 2

- revmatolog: Plaquenil 200mg 1xd prekonceptčně pro susp. incip. UCTD s rysy SLE
- imunolog: Medrol 4mg/d prekonceptčně – event. i během gravidity
- Euthyrox 25ug/d, Utrogestan 2-0-2 (do 12.tt), Citalec 20mg 1xd !!

..... spontánní koncepce



- disp. poradna pro rizikové pacientky
- od II. trimestru přidán ASA 50mg/d
- plánovaný porod na 39.tt
- **zdravé děvče 47cm, 3050g, bez AV bloku**

KAZUISTIKA č.3 Transplantace dělohy

- žena 35 let
- Rokitansky syndrom – aplázie uteru (ledviny)
- schopna IVF fertilizace - surogátní mateřství
 - transplantace uteru
- Anamnéza:
 - RA: 0
 - OA: dg při explorativní LSK v 15letech- pro primární amenorheu
 - Abusy: kuřák 10/d od 25 let
 - AA: 0
 - FA: 0
 - Obj.:interní nález v normě

Tx dělohy

- NO: vyšetření před zařazením na WL pro Tx dělohy od kadaverozního dárce (IKEM) k vyloučení infekce herpes simplex
- během roku 2017 stimulace, následně OPU a zamražení ee

Tx dělohy

- vyloučení fokusů (stomatolog, USG břicha, rtg S+P, echo) – vše negativní dle dokumentace
- Lab. KO + dif.: leukocytoza $12 \cdot 10^9$, nezralé granulocyty, FW 30/78
- Hyper IgM 6.93g/l (0,33-2,93)
- Snížené podtřídy IgG1, IgG2, celkové IgG hraniční 7g/l (5,5-16,3)
- IgA 0.61 (0,65-4,21)
- Panel autoprotiátok ANA, ENA negativní, anti ds DNA IF +/-, ANCA negat
- C3 0.76(L), C4, ClKv normě
- FACS: CD19lymfo absolutně $3450 \cdot 10^6/l$ (109-532), relativně 64% (7-23%)
- **suspektní B-CLL?**
- Dovyšetřeno imunoelfo – paraprotein vyloučen ze séra i moči

- Dovyšetřena imunofenotypizace lymfo k vyloučení klonality v ÚHKT – negativní !!!!
- HSV – jen minulá infekce (původní důvod vyšetření 😊)

Tx dělohy

- Lab. závěr: **Polyklonální B lymfocytoza asociovaná s hyperIgM bez přítomnosti paraproteinu**



- Zatím pozastaveno zařazení na WL – významně imunopatologický terén



- Diskrepance abnormálně výborného klinického stavu

????????




Tx dělohy



- „Zuby, pohroma!“
- ? znovu sanace odontogenního fokusu, ATB terapie, kontrolní lab. vyšetření
- pak event. zařazení na WL, event. transplantace

Děkuji Vám za pozornost.



MUDr. Jana Vydláková